

死因究明に資する  
死亡時画像診断の活用に関する検討会

**小児医療の現場からの問題提起**

神奈川県立こども医療センター  
放射線科 相田 典子



第2回 検討会 @ 厚労省 2010/07/12

Kanagawa Children's Medical Center  
Radiology

ご助言・ご協力

日本小児科学会理事(前会長) 横田 俊平

日本小児放射線学会 理事長 金川 公夫

日本小児放射線学会理事

日本子ども虐待医学研究会理事 小熊 栄二

日本子ども虐待医学研究会理事・事務局長

山田 不二子

日本小児総合医療施設協議会副会長

神奈川県立こども医療センター総長

大浜 用克



Kanagawa Children's Medical Center  
Radiology

個人的には

“Autopsy Imaging”

という認識での画像診断の経験はありません

死後CT、死後MRI、死後X線写真

の経験は相当数あります

- 多くは死産児、出生後すぐの死亡児
- 診療関連死の死後CT

小児虐待の画像診断は日常的に行っています



Kanagawa Children's Medical Center  
Radiology

死因究明のための小児Ai

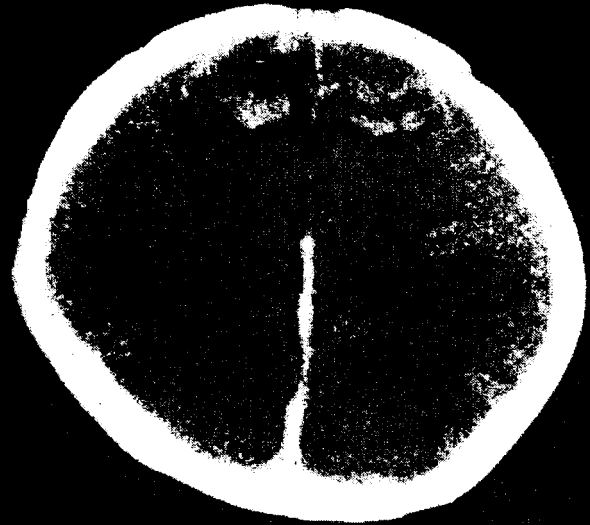
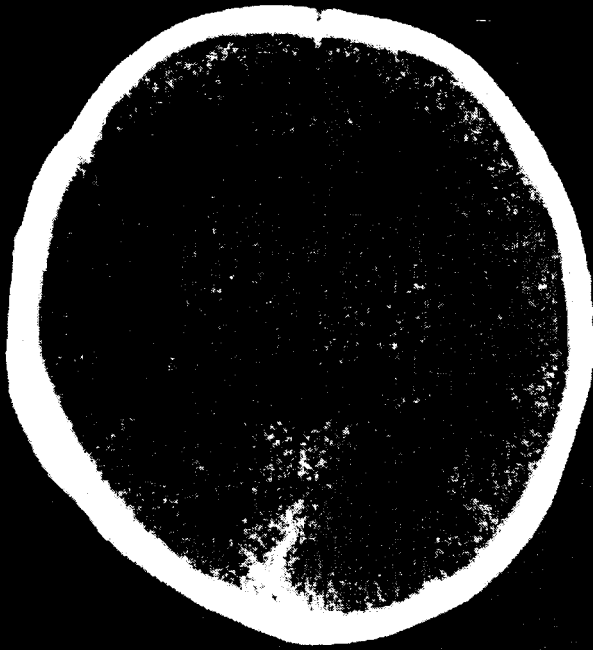
虐待はAiで診断できるか？

かなり **有用!**

- 頭部損傷 (被虐待児の死因の第1位)
  - 硬膜下血腫
  - 脳浮腫/脳挫傷
  - 頭蓋骨骨折
- 骨折
  - 画像診断の得意分野
  - 虐待に特徴的な骨折は微細変化  
(むしろ剖検ではわかりにくい)
  - 成人とは異なる小児の骨折



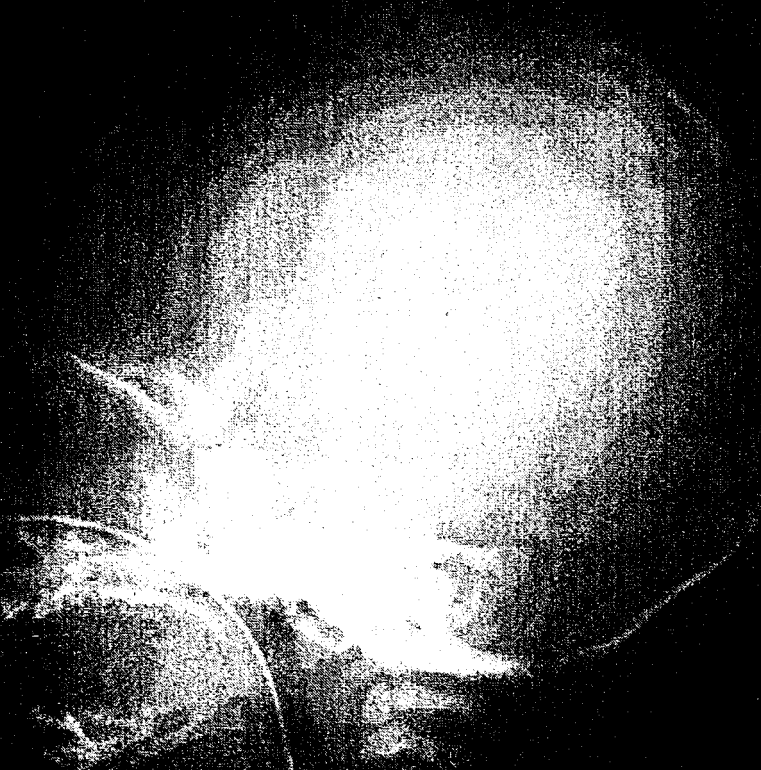Kanagawa Children's Medical Center  
Radiology



# Shaken Baby Syndrome



Kanagawa Children's Medical Center  
Radiology



# Shaken Baby Syndrome

来院時

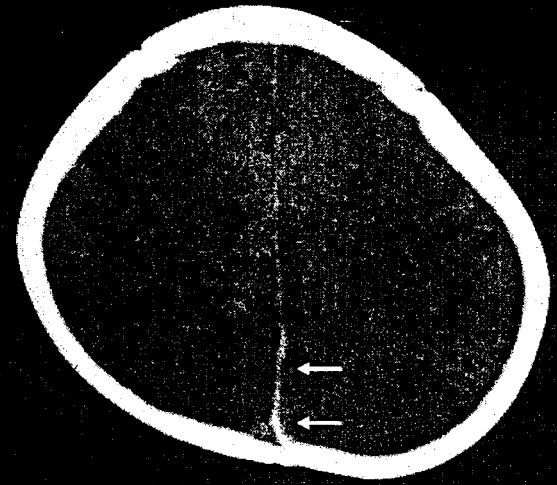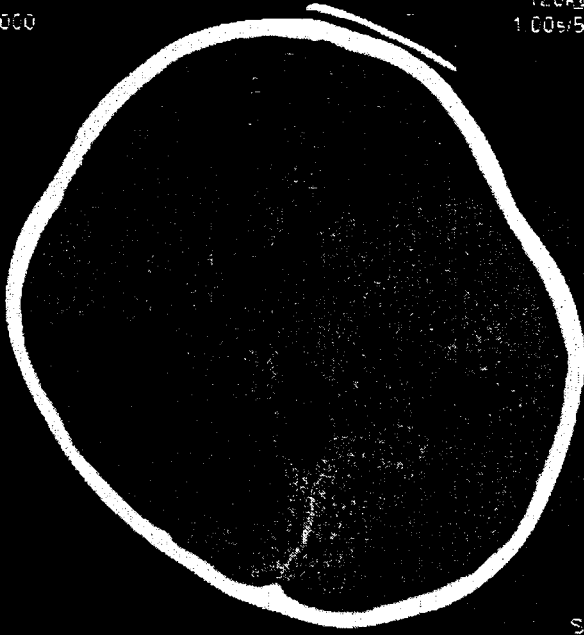


Kanagawa Children's Medical Center  
Radiology

120kV  
1.00s/5mm

120kV  
1.00s/5mm

120kV  
1.00s/5mm



20

20

FCuilion PF

FCuilion PF

SU/HF  
FC27/O  
KI

# Shaken Baby Syndrome

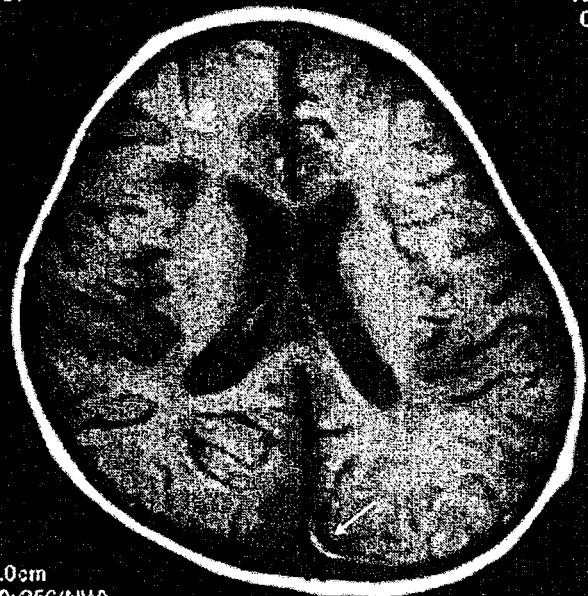
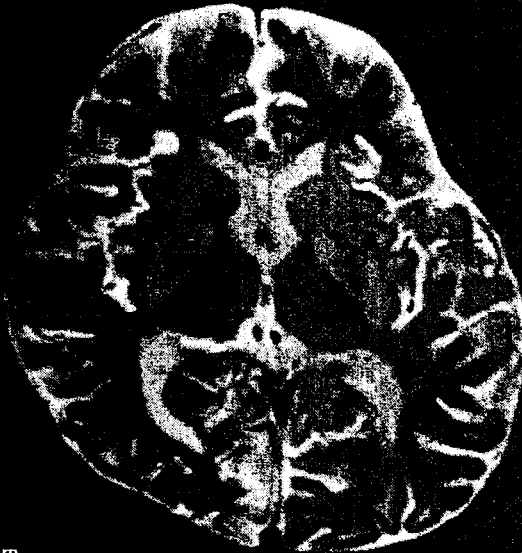


Kanagawa Children's Medical Center  
Radiology

80

1080  
0

100



0cm  
11/11/11

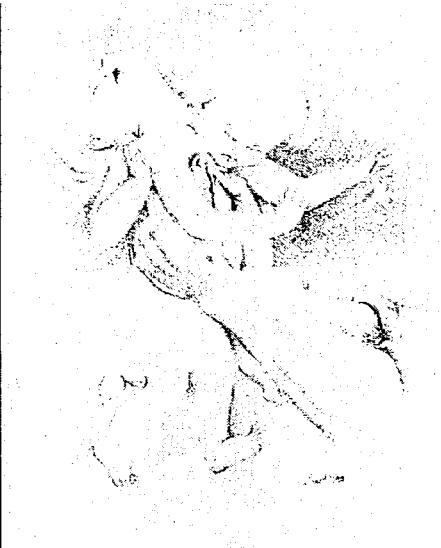
0cm  
02/25/11/11

# Shaken Baby Syndrome 8日後のMRI



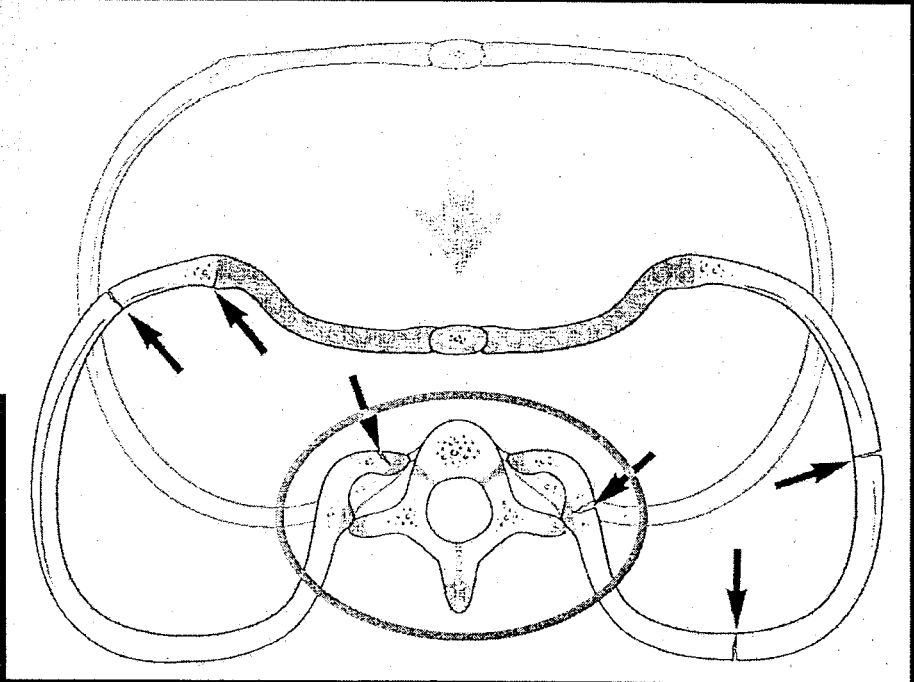
Kanagawa Children's Medical Center  
Radiology

shaken baby syndrome



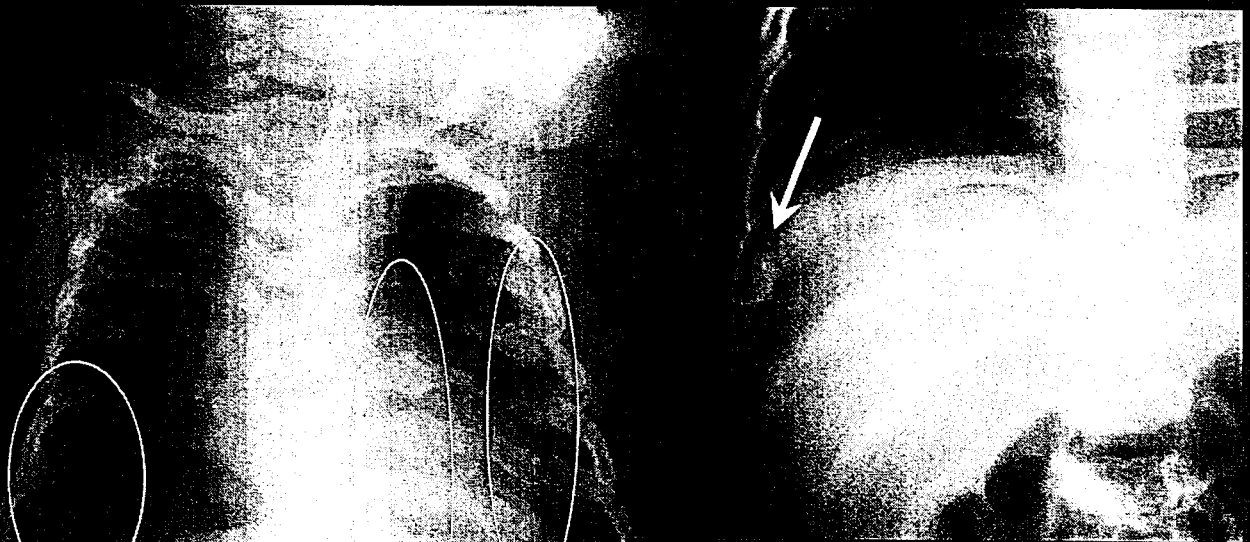
胸郭の前後の圧迫

# 肋骨骨折の機序



Kanagawa Children's Medical Center  
Radiology

# 虐待による肋骨骨折



多発肋骨後部骨折  
仮骨形成  
複数時制

肋軟骨接合部  
肋骨頭  
に仮骨形成

Kanagawa Children's Medical Center  
Radiology

単純XP

CT

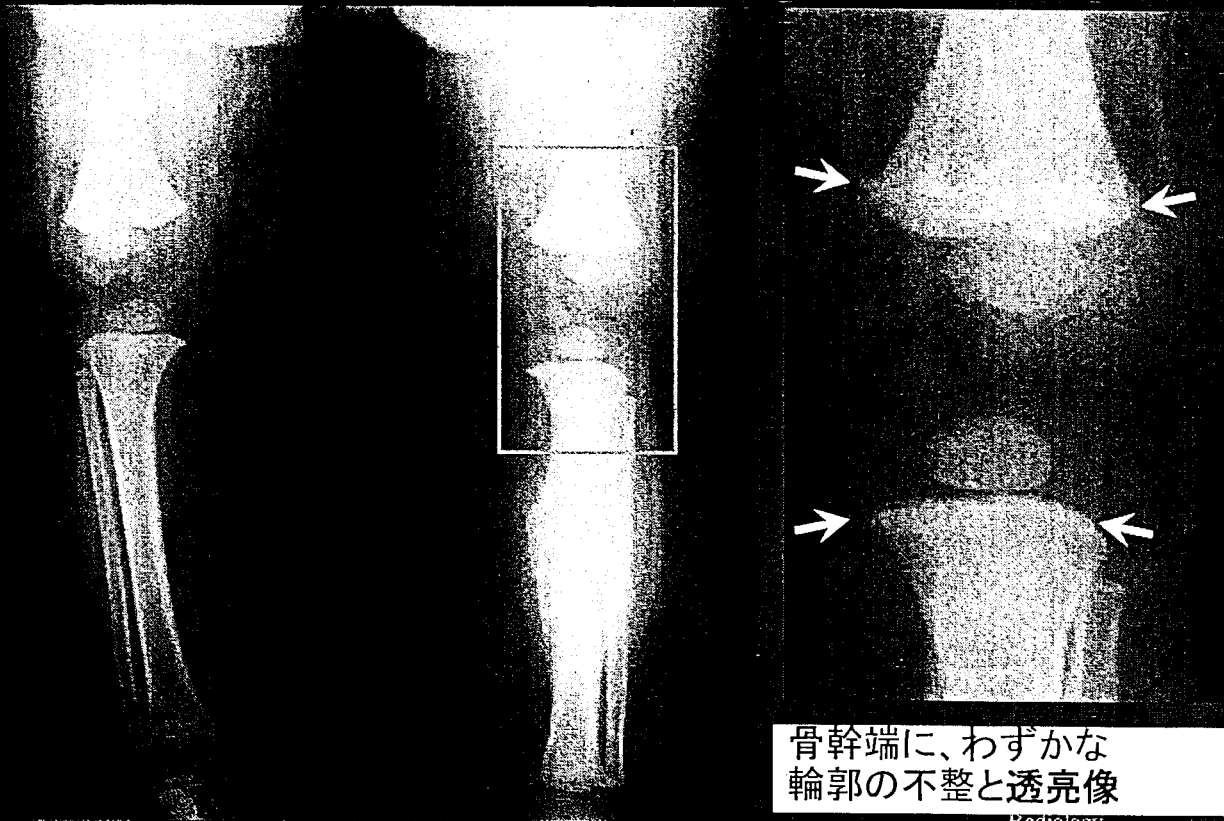
Kanagawa Children's Medical Center  
Radiology

肋骨骨折：  
CTの有用性

4才 被虐待児

Kanagawa Children's Medical Center  
Radiology

## 骨幹端骨折(小児虐待に特異度が高い)



Radiology

## 死因究明のための小児Ai

- 読影に小児解剖・疾患、虐待診断の知識
- 院内死亡
  - 病理解剖との連携
  - 小児虐待のR/O・・・親の同意が得られるか？
- Death on arrival (来院時心肺停止)
  - 小児虐待に代表される事件性のR/O
  - 異状死の届けをしたら・・・司法解剖との関係
- 診療関連死
  - 基本的に適応は成人と同様
  - 異状死の届けをしたら・・・司法解剖との関係
- 脳死移植 - 7/17 改正臓器移植法施行
  - どのように被虐待児の臓器提供を防ぐか



Kanagawa Children's Medical Center  
Radiology